札幌医学雑誌　**89**（1 － 6）50 ～ 51（2021）

研究論文紹介

Endoscopy-assisted transoral resection of a parapharyngeal space schwannoma without mandibular dissection

Auris Nasus Larynx. 2020 Jun; S0385-8146(20)30115-2.
doi: 10.1016/j.anl.2020.04.012.

Keisuke Yamamoto, Makoto Kurose, Risa Yadomura, Ryoto Yajima,
Tsuyoshi Okuni, Kenichi Takano

要旨　副咽頭間隙腫瘍切除術では，下顎離断により良好な視野を得られるが，その手術侵襲は大きい．本論文では佐藤式彎曲型喉頭鏡，nerve integrity monitoring（NIM），narrow-band imaging（NBI）などの手術支援器具を用いて，頸部高位に存在する巨大交感神経鞘腫に対して下顎離断を行うことなく transorally using video-laryngoscopic surgery（TOVS）により経口腔的切除し得た一例を報告する．

1. 背景

近年，経口腔手術である TOVS の有用性が報告されている．副咽頭間隙腫瘍の切除には腫瘍の局在や大きさに応じて経頸部法，経頸部耳下腺法，下顎離断法などのアプローチが用いられる．頸部高位を主座にする病変の摘出では下顎離断を要するが，顔面神経麻痺，顔面の術創，咬合などの問題があり，その手術侵襲は大きい．また神経鞘腫手術では過度な手術侵襲や術後の神経学的合併症の回避が望まれ，被膜間摘出術，NIM，NBI などの利用により術後の脱落症状を回避する工夫が報告されている．

今回われわれは頸部高位に存在する交感神経由来の巨大神経鞘腫に対して，下顎離断を行うことなく，手術支援器具を用いて経口腔的に摘出し得た経験を報告する．

2. 症例

70 歳代男性．半年前からの咽頭違和感を主訴に 201X 年 Y 月に近医耳鼻科受診したところ，咽頭粘膜下の病変を疑われ Y+2 月に当科紹介となった．咽頭所見では右咽頭側壁から後壁に粘膜下の腫瘤性病変を認めた（Fig 1A，B）．頸部造影 CT 検査では，右傍咽頭間隙に頭蓋底から舌骨にわたって紡錘形 80mm 大の周囲との境界明瞭で内部等信号の腫瘤を認めた（Fig 1C）．迷走神経鞘腫を示唆する内頸静脈と内頸動脈の離開は見られなかった（Fig 1D）．頭頸部 MRI 検査では，腫瘤は T1 強調像では低信号，T2 強調像では高信号であった．傍神経節腫を示唆する flow void は観察されなかった．以上の所見から頸部交感神経鞘腫を疑った．穿刺吸引細胞診では class III であったため，気管切開術後，全身麻酔下に，コア針生検を用いた組織生検を行った．この際，FUSION® ENT Navigation System を用いて腫瘍の進展範囲（上端：耳管咽頭口（Fig 1E），下端：喉頭蓋（Fig 1F））を確認した．腫瘍は神経鞘腫の組織診断で悪性所見は見られなかった．所見から経口腔摘出が可能であると判断し，TOVS の方針とした．全身麻酔導入後，NIM-Response 3.0 System により舌咽神経，舌下神経，迷走神経のモニタリングを行った（Fig 2A）．佐藤式彎曲型喉頭鏡を用いて咽頭を展開した（Fig 2B）．咽頭粘膜，上咽頭収縮筋を切開し，腫瘍を明視した．神経外膜，神経周膜の切開に際しては NIM を用いて反応がないことを確認した．被膜間摘出術を行うために，NBI を用いて腫瘍被膜を同定し（Fig 2C. D），周囲からの剥離を進め（Fig 2E），経口腔的に摘出した．内頸動脈や内頸静脈は露出されず，由来神経は同定されなかった．咽頭粘膜は 4-0 バイクリルで縫合した．手術時間は 264 分，出血量は 50ml であった．

病理組織検査では腫瘍は 47 × 28 × 78mm，紡錘形細胞の疎密配列，核の柵状配列を認め（Fig 2F），神経鞘腫の診断となった．手術直後より縮瞳，眼瞼下垂などのホルネル徴候を認めた．術後 1 年で眼瞼下垂に対する手術加療を形成外科で行い，術後 2 年の時点で再発を認めない．

3. 考察

副咽頭間隙腫瘍に対する経口腔的内視鏡切除が報告されており，小唾液腺由来，神経由来，脂肪腫，甲状腺癌転移は適応疾患とされる．本症例では腫瘍が巨大

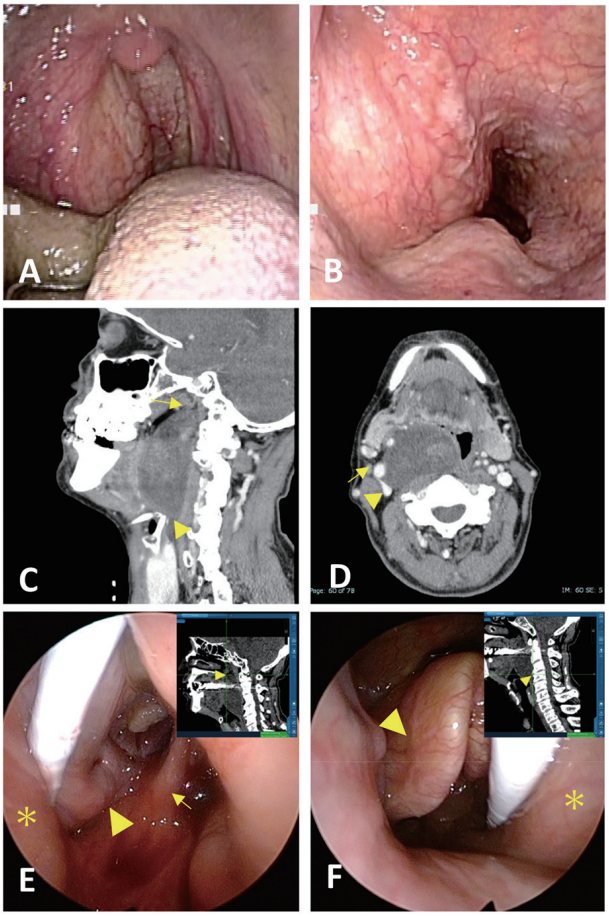

Fig 1　術前，組織生検所見

A，B：咽頭所見．右咽頭粘膜下に隆起性病変を認め（A），中咽頭上端から下咽頭まで進展し，下方では喉頭蓋を圧排していた（B）．

C，D：頸部造影 CT 所見．右傍咽頭間隙に頭蓋底（矢印）から舌骨レベル（矢頭）にわたる紡錘形 80mm 長の周囲との境界明瞭で内部等信号の腫瘤を認めた（C）．内頸静脈（矢頭）と内頸動脈（矢印）の離開は見られなかった．

気管切開術を施行し，全身麻酔導入を行った（A）．Davis 開口器を用いて直視鏡下に腫瘍 E，F：組織生検時の腫瘍進展範囲（右上：FUSION®ENT Navigation System 画面）：70°斜視鏡で上咽頭を明視し，鼻中隔後端（矢印），耳管咽頭口（矢頭），腫瘍上端（＊）を同定した（E）．70°斜視鏡で下咽頭を明視し，喉頭蓋（矢頭），腫瘍下端（＊）を同定した（F）．

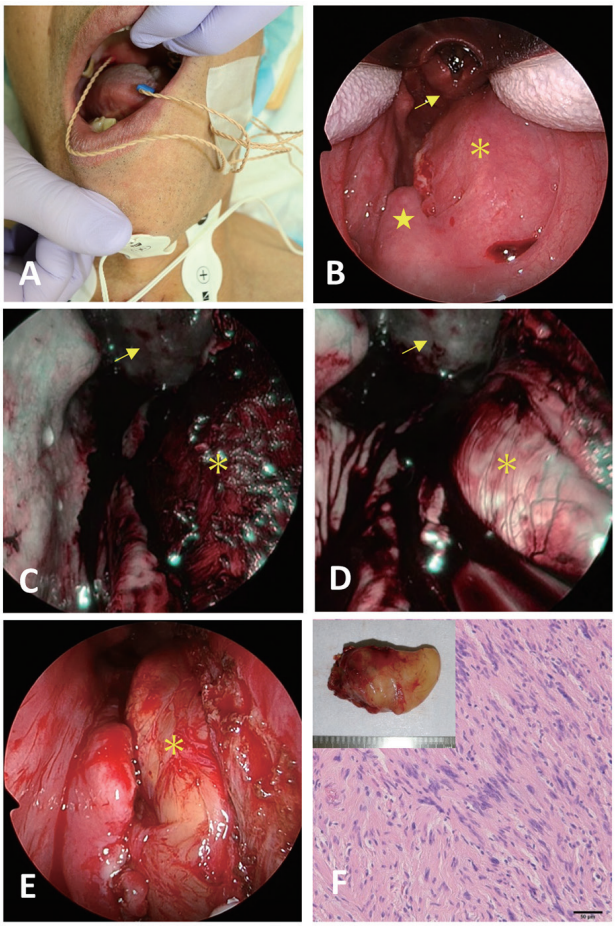

Fig 2　手術所見

全身麻酔導入後，NIM-Response 3.0 System により舌咽神経，舌下神経，迷走神経のモニタリングを行った（A）．佐藤式彎曲型喉頭鏡を用いて咽頭を展開し，腫瘍（＊），口蓋垂（★），喉頭蓋（矢印）を明視した．70°斜視鏡下に腫瘍下端（＊），輪状後部（矢印）を明視した（C）．NBI 下では神経外膜は黒色に見える（＊）．NBI 下に神経内膜と結合織から構成される腫瘍被膜（＊）を同定し被膜間摘出術とした（D）．腫瘍（＊）を周囲から剥離し摘出した（E）．内頸動脈や内頸静脈は摘出に際して露出されず，由来神経は同定されなかった．病理組織検査では腫瘍は最大 78mm，紡錘形細胞の疎密配列，核の柵状配列を認め（F），神経鞘腫の診断となった．

であるため摘出前にナビゲーションシステムを用いて摘出可能性について検討した．摘出に際しては佐藤式彎曲型喉頭鏡を用いた咽頭展開が有用であった．被膜間摘出術において神経外膜や神経周膜から真の腫瘍被膜を同定するために NBI を用いた．血管を有する神経外膜は NBI の光が吸収されて黒く見える特性がある[1]．本症例では，これらの手術支援器具を用いて，頸部巨大神経鞘腫を経口腔的に切除し得た．

参考文献

1.　嶋根俊和，池田賢一郎，櫛橋幸民，江川峻哉，池谷洋一，北嶋達也，田中義人，平野康次郎．Narrow Band Imaging を応用した頸部神経鞘腫摘出術．頭頸部外科 2017; 27: 211–215.

山本　圭佑

略歴

2010 年　札幌医科大学医学部医学科　卒業

2016 年　札幌医科大学医学部医学研究科　修了

2017 年　札幌医科大学医学部微生物学講座　助教

2018 年　札幌医科大学附属病院耳鼻咽喉科　助教